

Eenzijdige neusuitvloeiing

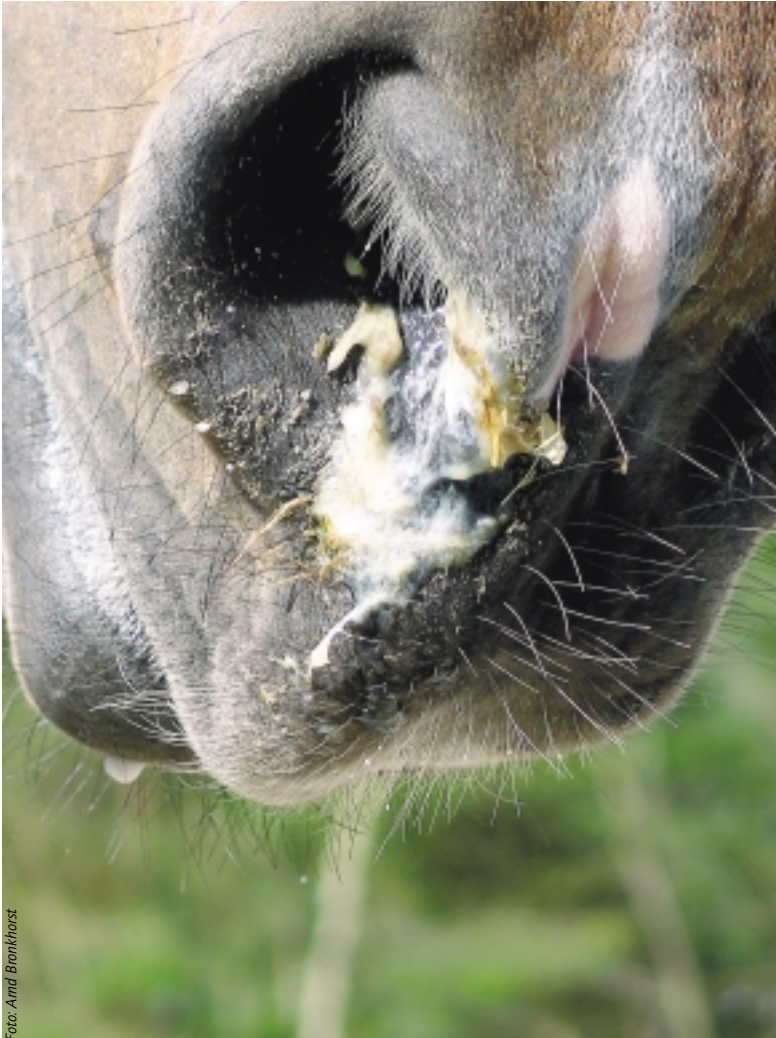

Foto: Anni Bronkhorst



■ Drs. Peter Rulkens

In 1991 als dierenarts afgestudeerd in Gent (België). Sinds 2000 Erkend Paardendierenarts.

De Hoefslag publiceert maandelijks een artikel waarin een veterinair onderwerp wordt behandeld. Deze artikelen zijn geschreven door de vijf Erkende Paardendierenartsen van Dierenartsenpraktijk Moergestel. Deze vijf paardendierenartsen werken vanuit de klassieke, reguliere geneeskunde en volgen de moderne ontwikkelingen op de voet. Elke paardendierenarts heeft zich vanuit eigen interesse in één of meerdere onderdelen van de veterinaire geneeskunde bekwaamd. De veterinaire werkzaamheden zijn op basis van die interesses verdeeld. De auteur van dit artikel richt zich in het bijzonder op orthopedie, chirurgie en keuringen.

Eén van de meest voorkomende ziektes bij paarden in de westerse wereld zijn aandoeningen aan de luchtwegen. Moderne sportpaarden worden in vergelijking met hun oorspronkelijke manier van leven anders gehuisvest en getraind. Die veranderde huisvesting en training veroorzaken de luchtwegproblemen. Met name problemen aan de voorste luchtwegen, hoesten en snotteren, komen veel voor. Soms vloeit slechts uit één neusgat wat snot of vocht. Het paard hoest niet. Bij deze symptomen kan een addertje onder het gras zitten.

TEKST: PETER RULKENS



Foto's: Hans van Gils

De flexibele endoscoop waarmee via de neus de inwendige structuren van het paardenhoofd worden bekeken.



Trepanatieboor.

Bij neusuitvloeiing uit één neusgat is de kans zeer groot dat het paard een ander probleem aan de voorste luchtwegen heeft dan de eerder genoemde verkoudheid. Anatomisch gezien kan er eigenlijk alleen maar sprake zijn van eenzijdige neusuitvloeiing als de aandoening verder naar voren zit dan de keel. Dat geldt voor zowel neusuitvloeiing uit het rechter alsook het linker neusgat. In eerste instantie zal de dierenarts tot een algemeen onderzoek besluiten. Daarna wordt gebruik gemaakt van diagnostische middelen zodat hij letterlijk verder kan kijken dan zijn neus lang is. De flexibele endoscoop stelt de dierenarts in staat via de neusgang de verschillende inwendige structuren van het paardenhoofd te bekijken. Is dit niet voldoende of worden er op het eerste zicht geen afwijkingen gevonden, dan kunnen er röntgenfoto's van het hoofd worden gemaakt. Als de röntgenfoto's onvoldoende informatie opleveren, is een CT-scan een optie.

Oorzaken

Het is mogelijk dat deze neusuitvloeiing wordt veroorzaakt door vreemde voorwerpen die zich in de neusgang bevinden, bijvoorbeeld houtsplinters van omheiningen en boxwanden of een stukje tak van struik of boom. Wanneer deze voorwerpen in een neusgang terecht komen, zal in de regel een bloeding ontstaan. Over het algemeen gaat het dan om een hevige bloeding die zelden of nooit levensbedreigend is. Wel is de bloeding hevig omdat het neusslijmvlies zeer goed is doorbloed. Soms is er slechts sprake van zeer weinig of nagenoeg geen bloedverlies of is het bloeden snel gestopt waardoor de paardeneigenaar de bloeding niet heeft opgemerkt. Als zo'n vreemd voorwerp er een tijdje zit, gaat de verwonding uiteraard ontsteken waardoor een vieze, stinkende neusuitvloeiing ontstaat. Andere oorzaken zijn poliepen of gezwellen die in de neusgang of boven de keelholte kunnen voorkomen. Gelukkig zien dierenartsen die aandoeningen, zoals progressief ethmoidaal haematoom, etcetera, zelden.

Kaakholteontsteking


De meest voorkomende oorzaak is kaakholteontsteking ofwel sinusitis. Sinusitis kan voorkomen in de voorhoofd- en kaakholtes. De voorhoofdholtes bevinden zich, zoals de naam al zegt, ter hoogte van het voorhoofd, net boven de ooglijnen en onder de oorbasis. De kaakholtes bevinden zich tussen het neusbeen en de kiezenrij. De wortels van de achterste drie of vier kiezen, afhankelijk van de leeftijd van het paard, bevinden zich tegen de kaakholte. Als in deze holtes spontaan een ontsteking ontstaat of is opgetreden als een complicatie bij een verkoudheid, wordt dat een primaire sinusitis genoemd. Wanneer een wortelpuntabces wordt gevormd ten gevolge van een gescheurde of ontstoken kies, breekt op een gegeven moment dit abces door tot in de kaakholte. Dit heet een secundaire sinusitis. Vaak kunnen dierenartsen deze problemen met antibiotica voor langere tijd oplossen. Soms helpt de medicatie niet of steekt de sinusitis na het stoppen van de antibiotica steeds de kop weer op. Dan is het nodig om in de schedel een gaatje te maken waardoor toegang tot de

ontstoken kaakholte wordt verkregen. Dat heet trepaneren. Via deze opening kan eventueel een monster voor bacteriologisch onderzoek worden genomen. Via dat onderzoek kan blijken of er voor een andere soort antibiotica moet worden gekozen. Ook is het mogelijk om met een endoscoop in de holte te kijken om duidelijkheid te verkrijgen over wat er zich in de holte bevindt. Hierna kan via deze opening de kaakholte worden gespoeld met grote hoeveelheden ontsmettende vloeistoffen. Meestal wordt meerdere keren per dag gespoeld gedurende één tot twee weken. Is een ontstoken kies de primaire oorzaak van sinusitis, dan moet ook de kies worden behandeld. Meestal bestaat deze behandeling uit het verwijderen van de aangetaste kies. Dit gebeurt tijdens een operatie onder algehele anesthesie. Bij oudere paarden lukt het soms om een kies te trekken. Bij jongere paarden zitten de kiezen normaliter veel vaster. Als de boosdoener niet kan worden getrokken, is het nodig om een grotere opening te maken in de schedel zodat de kiezenrij zichtbaar wordt. Vervolgens wordt er 'gestempeld'.

Stempelen houdt in dat de dierenarts een drevel en hamer op de plaats van de kieswortels richt en in de juiste richting de kies via de mondholte er letterlijk 'uitslaat'. Het spreekt voor zich dat dit een precies werk is. Er mag niet meer schade worden toegebracht dan strikt noodzakelijk. De kies moet er in zijn totaliteit uitkomen. Na deze operatie ontstaat een opening van ongeveer twee bij drie centimeter van de mondholte naar de kaakholte. Die opening moet worden afgedicht zodat geen voedselresten en speeksel in de keelholte kunnen worden geperst. Hiervoor gebruikt de dierenarts een soort kunststof die in de vorm van de opening wordt gestopt en daar hard wordt zodat de kiesholte zo goed als mogelijk is afgesloten. Na verloop van tijd groeit deze opening dicht en kan de tijdelijke afdichting worden verwijderd. Tijdens dit dichtgroeien ontstaan vaak complicaties zoals het vroegtijdig verliezen van de afdichting of het niet volledig sluiten van de scheiding tussen mondholte en kaakholte. De behandeling is meestal zeer intensief en duurt weken tot soms maanden. Gedurende de nabehandeling moet ook rekening worden gehouden met een beperkt en aangepast voedschema. De gehele procedure is ingrijpend voor het paard. De intensieve en langdurige zorg maakt de behandeling ook kostbaar.

Besluit

Indien sprake is van eenzijdige neusuitvloeiing bij paard of pony, is er bijna altijd iets meer aan de hand dan een onschuldige verkoudheid. De dierenarts is de aangewezen persoon om de oorzaak op te sporen en de mogelijkheden voor een adequate behandeling met de eigenaar te bespreken. <



De schedel van een paard waarin zich onder andere kaakholte neusholtes bevinden.

Maart

Volgende maand bespreekt Drs. Ad van Beek enkele oogandoeningen.