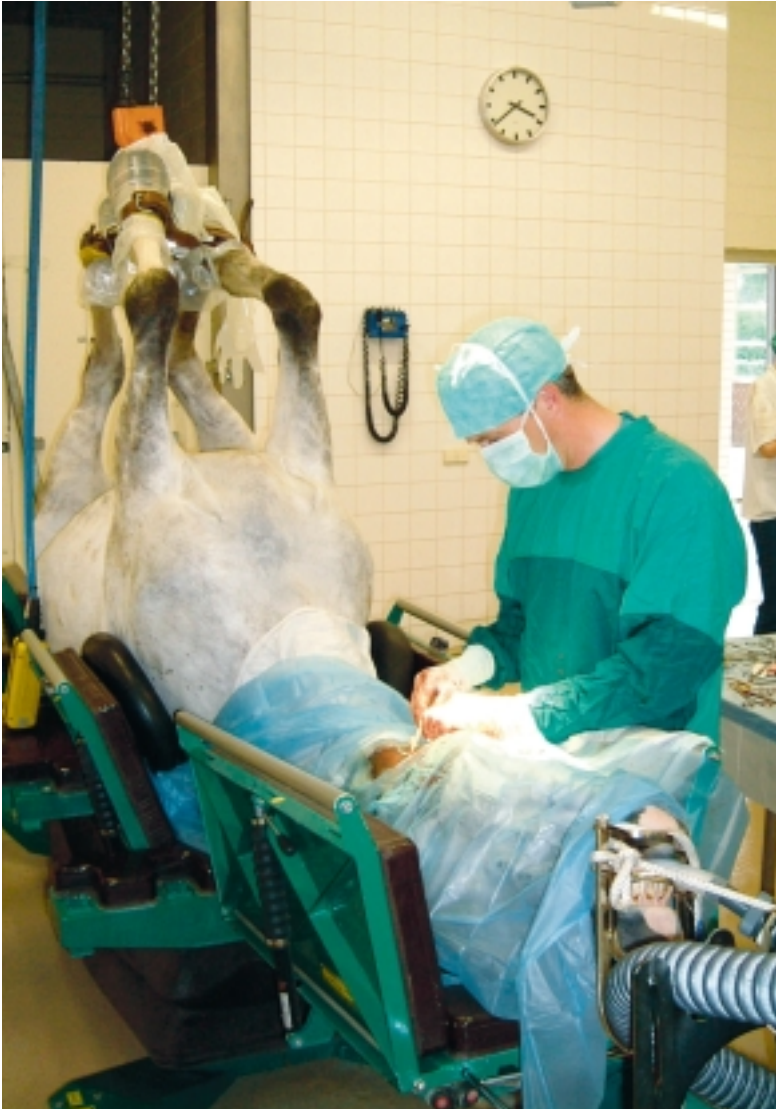

Cornage



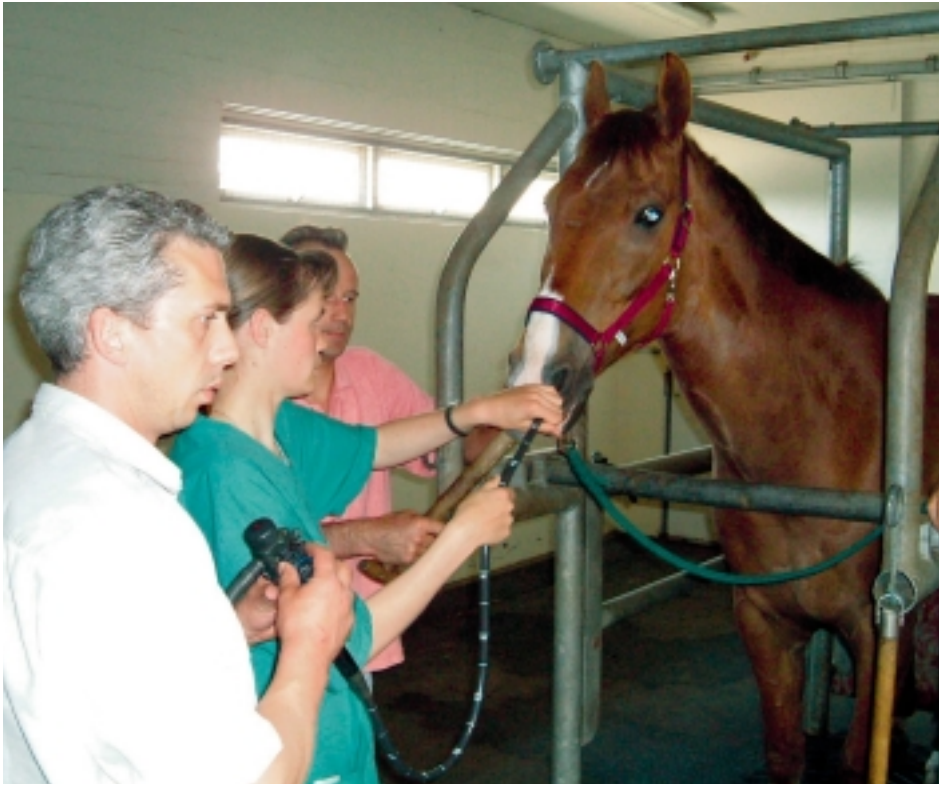■ Drs. Hans van Gils

In 1984 als dierenarts afgestudeerd in Utrecht.
Sinds 2000 Erkend Paardendierenarts.

De Hoefslag publiceert maandelijks een artikel waarin een veterinair onderwerp wordt behandeld. Deze artikelen zijn geschreven door de vijf Erkende Paardendierenartsen van Dierenartsenpraktijk Moergestel. Deze vijf paardendierenartsen werken vanuit de klassieke, reguliere geneeskunde en volgen de moderne ontwikkelingen op de voet. Elke paardendierenarts heeft zich vanuit eigen interesses in één of meerdere onderdelen van de veterinaire geneeskunde bekwaamd. De veterinaire werkzaamheden zijn op basis van die interesses verdeeld. De auteur van dit artikel richt zich op reproductie en internistische aandoeningen. Daarnaast houdt hij zich voor de kliniek bezig met managementtaken.

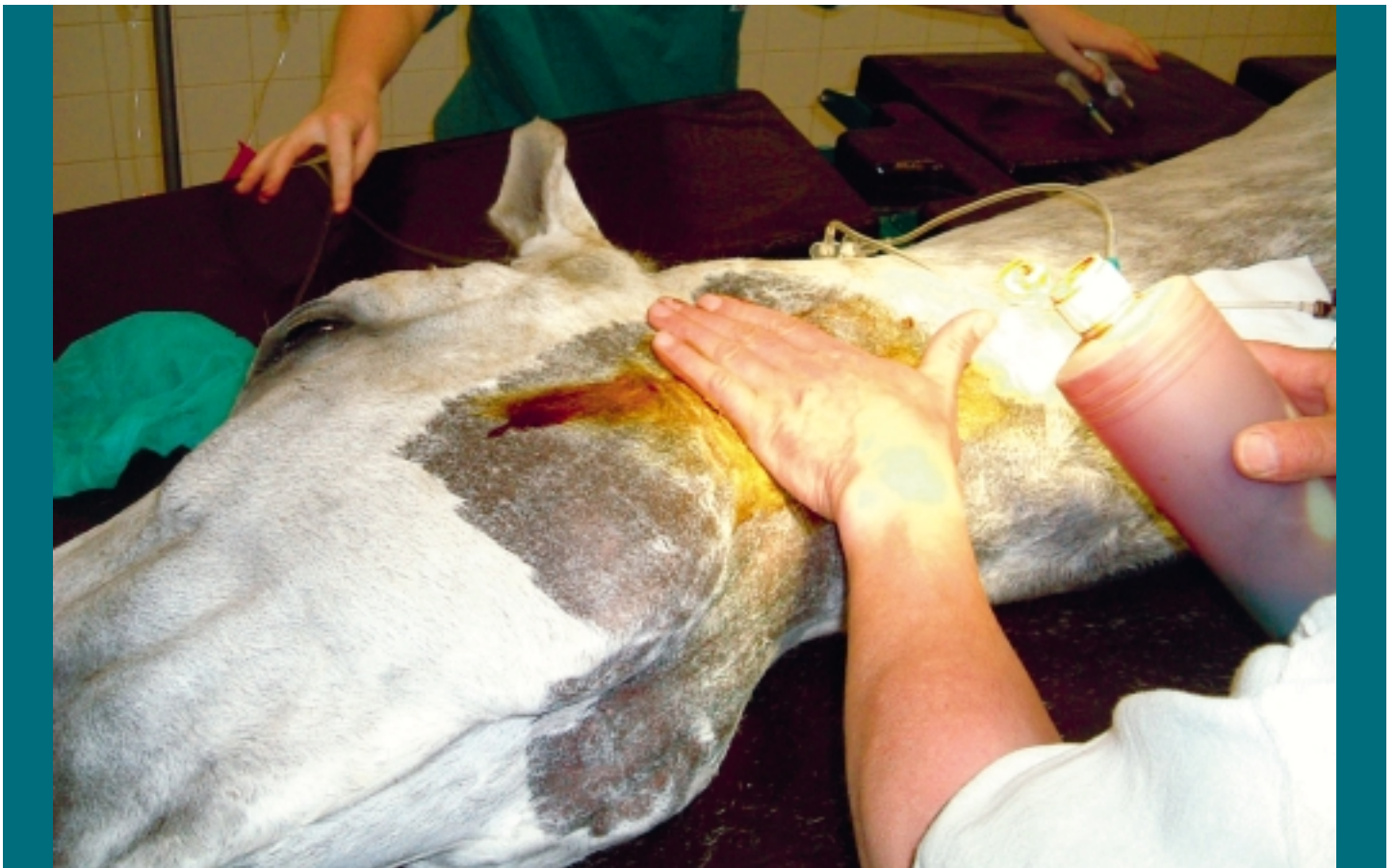Cornage is een steeds minder voorkomende aandoening van vooral grote paarden. Jonge paarden die in training komen, laten bij cornage een fluitend bijgeluid horen. Dit hoogtonige geluid is juist te horen bij de inademingfase. Tijdens het werk verergert het geluid meestal, tot zelfs een stoomlocomotiefachtig niveau.

TEKST & FOTO'S: HANS VAN GILS



Met een laryngoscopie kan de dierenarts het keelgebied bekijken.

Cornage is een verlamming van de stemband, meestal de linker, waardoor de luchtdoorgang door de keel via het strottenhoofd (larynx) richting luchtpijp en longen vernauwd raakt. Rijpaarden die cornage hebben, hebben daar niet altijd echt last van. Er zijn behoorlijk wat dressuur- en springpaarden met cornage die uitstekend kunnen presteren. Het bijgeluid is wel vervelend, maar zeker niet altijd een maat voor benauwdheid. Anders ligt het bij de draf- en rensport. Een volbloed of een draver met een vernauwde toegang richting longen kan iets minder zuurstof opnemen en zal ten opzichte van een gezond paard steeds een paar meter moeten toegeven. De verlamming van de stemband ontstaat door verval van de zenuw die de spier aanstuurt die de stempleet opent. In 95 procent van de gevallen betreft het een zenuwaandoening met een erfelijke achtergrond. Het KWPN, het grootste stamboek in Nederland, screent daarom al jaren op cornage. Alleen na een



Bij een cornageoperatie benadert de dierenarts eerst de op te spannen stemband vanaf de zijkant van het strottenhoofd.

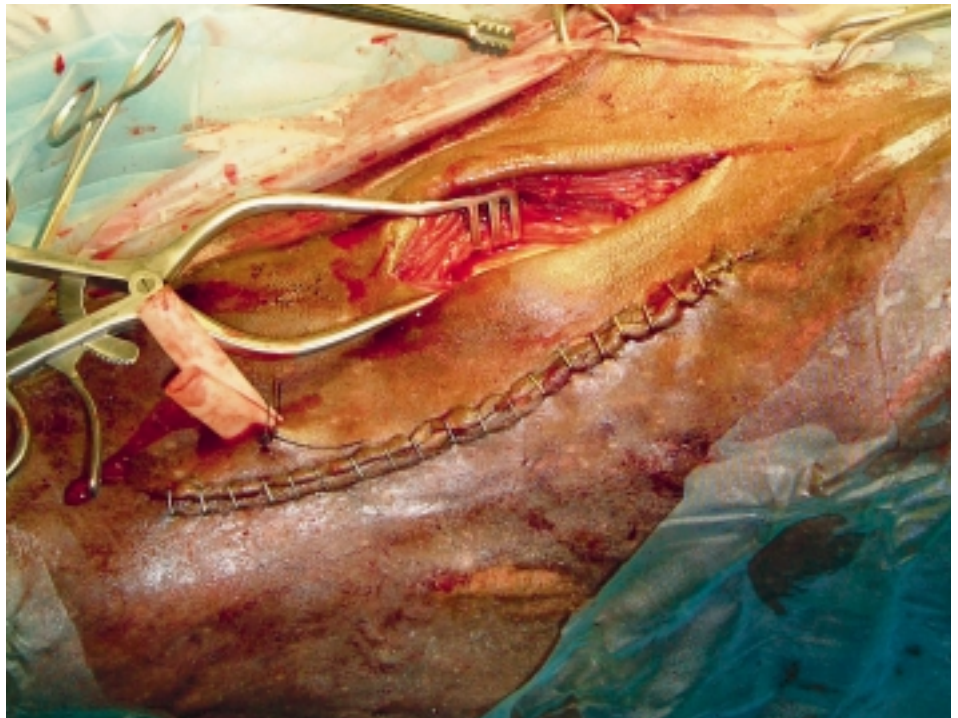
controle op cornage kunnen hengsten aangewezen worden en buitenlandse merries mogen alleen daarna opgenomen worden in het stamboek. De screening heeft klaarblijkelijk goed gewerkt, want de aandoening komt steeds minder voor. Soms kan er ook zenuwverval optreden door een (chronische) vergiftiging met lood of andere zware metalen. Vroeger was bijvoorbeeld verf nogal eens loodhoudend, tegenwoordig niet meer. Ook kan een ontstekingsproces in de buurt van de keel de zenuwen aantasten, bijvoorbeeld droes.

Diagnose en behandeling

Het bijgeluid van corneurs treedt meestal op als van het jonge paard meer inspanning wordt gevraagd. Het strottenhoofd kan extra in de knel komen door de hoofdhoudding, zoals bij tuigpaarden met een opzet. Bij aankoopkeuringen zal de dierenarts het paard daarom altijd een inspanningstest laten doen in de vorm van longeerwerk op een zware, losse bodem. Indien hij wat hoort, volgt een laryngoscopie. (Die is soms al standaard bij een keuring.) Met behulp van een flexibele kijkbuis inspecteert de dierenarts inwendig het keelgebied. Zoals gezegd, is cornage eigenlijk iets wat pas echt optreedt tijdens arbeid. Daarom zal het soms ook nodig zijn dieren met een bijgeluid, maar een volkomen normaal beeld in rust inwendig te bekijken tijdens arbeid. Dit kan alleen op een tredmolen. In Nederland gebeurt dit eigenlijk alleen op de Faculteit Diergeneeskunde in Utrecht. Vanzelfsprekend moet het paard in kwestie eerst getraind worden om op zo'n tredmolen te lopen. Allereerst – en zeker in het kader van een keuring – moet de betrokkene zich afvragen of de aandoening dermate ernstig is dat het normale functioneren verstoord wordt. Toch zal de potentiële koper vaak afhaken, alleen al vanwege het storende gefluit. Cornage kan snel, zelfs in een paar weken, ontstaan. Bij een verdenking moet de eigenaar dus snel te rade gaan bij een deskundige paardendierenarts.

De operatie

Verreweg de meeste rijpaarden kunnen in Nederlandse omstandigheden gewoon func-



In de tweede fase van de operatie wordt slijmvlies verwijderd via de keel. Op de foto is ook de dichtgeniete wond van de eerste fase te zien.

tioneren, maar soms heeft een dier zoveel last (benauwdheid) dat een chirurgische behandeling noodzakelijk is. DAP Moergestel combineert twee operatietechnieken in één operatie. Het eerste deel van de procedure is het opspannen van de naar binnen gezakte stemband. Een 'hechtteugel' neemt de functie van de verlamde spier over. De stemspleet wordt verwijderd door de stemband op te spannen. De benadering van de stemband gebeurt vanaf de zijkant van het strottenhoofd. Bij het tweede onderdeel van de operatie worden slijmvliesplooiën (de zakjes van Morgagne) benaderd en het slijmvlies hieruit gehaald. Deze zakjes liggen tussen de zijwand van het strottenhoofd en de stembanden, die samen de opening van de stemspleet begrenzen. Door het slijmvlies te verwijderen ontstaat als het goed is een vergroeiing tussen de stembanden en de zijwand, waardoor er geen luchturbulentie meer kan optreden in de genoemde zakjes. Deze luchturbulentie veroorzaakt waarschijnlijk hoofdzakelijk het fluiten. De zakjes van Morgagne worden benaderd vanaf de onderkant van de keel. Deze wond wordt opengelaten en moet vanzelf dichtgroeien.

Vanzelfsprekend moet na zo'n ingrijpende operatie onder algehele narcose een behoorlijke rustperiode in acht worden genomen. Na een aantal maanden kan het paard weer voorzichtig in het werk komen. Meestal is het resultaat zeer bevredigend en is het bijgeluid geheel verdwenen of in ieder geval minder geworden. Een geopereerd paard kan niet meer hinniken. Omdat de linkerstemband vastgezet is, beperkt het hinniken zich tot een hees geluid.

Tenslotte

Cornage is een redelijk zeldzame aandoening van vooral grote paarden. De diagnose is met een kijkprocedure goed te stellen. Behandeling door middel van een operatie is ingrijpend, maar heeft goede vooruitzichten. Overleg met een ervaren dierenarts moet uitwijzen of de patiënt in kwestie de ingreep nodig heeft om normaal te kunnen blijven functioneren.<

Volgende maand bespreekt Hans van Gils het fenomeen stijve paarden.