


# Acute eenzijdige voetproblemen



## Drs. Henk van Enkevort

In 1986 als dierenarts afgestudeerd in Utrecht. Sinds 2000 Erkend Paardendierenarts.

De Hoefslag publiceert maandelijks een artikel waarin een veterinair onderwerp wordt behandeld. Deze artikelen zijn geschreven door de vijf Erkende Paardendierenartsen van Dierenartsenpraktijk Moergestel. Deze vijf paardendierenartsen werken vanuit een klassieke, reguliere geneeskunde en volgen de moderne ontwikkelingen op de voet. Elke paardendierenarts heeft zich vanuit eigen interesse in een of meerdere onderdelen van de veterinaire geneeskunde bekwaamd. De veterinaire werkzaamheden zijn op basis van die interesse verdeeld.

Van Enkevort houdt zich bij Dierenartsenpraktijk Moergestel bezig met keuringen, orthopedie en gynaecologie. Hij is de fokker van onder andere Liberato I, Liberato II en de moeder van Quasimodo. Henk van Enkevort was voorheen wedstrijdruiter (Z-springen en Z-dressuur) en leidt nu jonge paarden op, die hij daarna meestal verkoopt. Verder begeleidt hij zijn partner in de ZZ-dressuur.

Op [www.dapmoergestel.nl](http://www.dapmoergestel.nl) vindt u alle Hoefslagartikelen van DAP Moergestel.

Je brengt je paard in volkomen gezonde toestand, vrolijk stappend naast je naar het weiland. Enkele uren later, als je terugkomt om hem op stal te zetten, merk je tot je schrik dat je trouwe viervoeter op drie benen in de wei staat en geen pas meer wil lopen. Meestal staat hij zielig met een voetje omhoog. Het dier geeft als het ware al aan waar het pijn doet. Terug op stal begint het zoeken naar de oorzaak en natuurlijk naar een mogelijkheid om het paard zo snel mogelijk van de pijn te verlossen. In dit artikel aandacht voor een aantal geregeld voorkomende oorzaken.

Tekst: Henk van Enkevort | Foto's: DAP Moergestel

### Hoefontsteking

Als eigenaar probeer je eerst zelf de reden van ineens zoveel pijn te vinden. Aan het been zie je of voel je vaak niks. Je begint te voelen aan de voet, krabt de hoof schoon om te zien of het paard misschien ergens ingetrapt is. Gelukkig is de meest voorkomende oorzaak van een dergelijke acute kreupelheid een hoefontsteking of zoolzweer, in diergeneeskundige taal pododermatitis (ontsteking (-itis) van de hoeflederhuid (pododerma). Het zeer snel ontwikkelen van de symptomen is eenvoudig te verklaren. Een hoefzweer in die mate ontstaat natuurlijk niet ineens, maar groeit langzaam. Zolang de ontsteking zich nog alleen in de buitenzijde van de hoefwand bevindt, heeft het paard er weinig last van. Het komt vaak voor dat de hoefsmid opmerkt dat in de hoof een ontsteking zit of heeft gezeten, zonder

dat de eigenaar daar iets van gemerkt heeft. Pas op het moment dat dit proces de gevoelige hoeflederhuid nadert (vergelijkbaar met ons nagelbed), ontstaat pijn en gaat het paard acuut kreupel lopen. Een paard loopt per slot van rekening op zijn nagel (hoef). De voet is vaak warm. De dierenarts kan door middel van een visiteertang bepalen waar de ontsteking zich bevindt. Vervolgens wordt het proces

- de hoeflederhuid
  - het vetkussen van de hoof
  - het hoefkraakbeen
  - het hoefbeen
  - de diepe buigpees
  - de slijmbeurs van de hoefkatrol (tussen straalbeen en buigpees)
  - het straalbeen
  - het hoefgewricht
- Vaak is aanvullend onderzoek noodzakelijk om een juiste indruk te krijgen

## Nageltred is **ALTIJD** reden om onverwijd contact op te nemen met een dierenarts

met een hoefrenet(mes) opengelegd en loopt de pus eruit. De pijn is daarna voor het dier een stuk draaglijker. Nog een paar dagen nabehandelen met spoelen met een oplossing van lauwwater met Biotex groen of soda en desinfecteren met Betadine en het paard is weer snel de oude. Bij uitgebreide gevallen is soms een nat desinfecterend hoefverband noodzakelijk.

### Nageltred

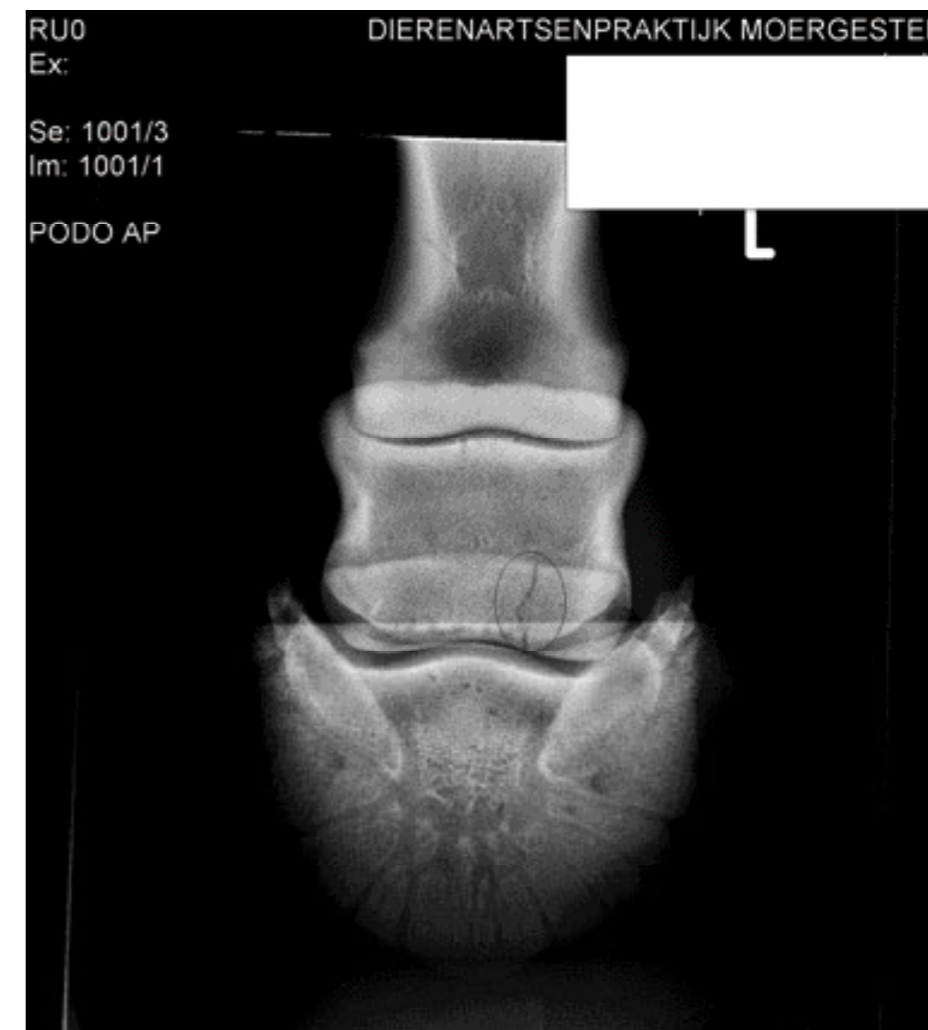Anders is het als je er bij het onderzoeken van de ondervoet achterkomt dat je paard ergens in heeft gestaan. Dat kan een spijker zijn, glas, metaal, hardhout; alles wat hard en scherp is. Ook de lip van een afgetrapt ijzer kan dergelijke schade aanbrengen. Dit is voor een paard natuurlijk extreem pijnlijk. Een reflex is om het scherpe voorwerp er onmiddellijk uit te trekken. Doe dit echter niet. Voor de dierenarts geeft het namelijk heel veel informatie. Aan de hand van de locatie, de diepte en de richting van het vreemde voorwerp kan die bepalen wat de schade in de diepte kan zijn. Dit is essentieel om een goede therapie uit te voeren. Als het voorwerp eruit is, maar je weet waar en hoe het erin heeft gezeten, probeer dat dan zo goed mogelijk aan te geven aan je dierenarts. De volgende onderliggende structuren kunnen beschadigd zijn:

van wat het voorwerp precies heeft beschadigd. Een röntgenfoto is dan bijna onontbeerlijk. Nageltred (zo wordt het meestal genoemd) moet dus door een dierenarts worden behandeld. Elke wond door een vreemd voorwerp is geïnfecteerd en moet worden behandeld met antibiotica. Ook moet worden gecontroleerd of het dier afdoende beschermd is tegen tetanus (klem). Indien dit niet het geval is, wordt ook tetanusserum toegediend. Daarnaast moet het steekkanaal verder worden vrij gelegd, zodat wondvocht en eventueel pus makkelijker af kunnen vloeien. Het steekkanaal moet worden gespoeld met een Betadineoplossing. Meestal wordt daarna de hoof ingepakt met in Betadine gedrenkte watten. Soms lijkt het of paarden na het verwijderen van het voorwerp alweer redelijk lopen. Indien echter geen adequate behandeling plaatsvindt, kan dit enkele dagen later fatale gevolgen hebben. Nageltred is dus altijd reden om onverwijd contact op te nemen met een dierenarts. De dagen na de behandeling moet het paard meestal doorbehandeld worden met antibiotica. Bovendien moet het dier gecontroleerd worden op koorts, pijnlijke mate van uitvloeiing bij verbandwissel, et cetera. Indien alles goed verloopt en de wond rustig wordt, kan al snel een droogverband aangelegd worden

en is genezing slechts een kwestie van tijd. Indien er echter hoge koorts, gepaard gaand met ernstige kreupelheid en zwellingen ontstaat of als bij het eerste onderzoek al bleek dat er diepe structuren als hoefgewricht of slijmbeurs zijn aangeprikt, zal chirurgisch ingrijpen onder algemene narcose op een kliniek niet te vermijden zijn. Vaak is dan necrose (afsterven) van dieperliggende weefsels opgetreden of is slijmbeurs of hoefgewricht aangetast. Het steekkanaal curetteren en eventueel het gewricht spoelen zijn dan de enige optie. Het zal duidelijk zijn dat dan de prognose ineens een stuk slechter wordt.

### Fracturen en fissuren

Een derde oorzaak is een botbreuk (fractuur) of scheur (fissuur) van een van de botten in de ondervoet. Gelukkig zeldzaam, maar helaas hoeft het beeld echt niet anders te zijn dan een hoefzweer. Bij een fractuur is de hoof meestal niet warm. Als de dierenarts met de visiteertang de hoof onderzoekt, vindt hij meestal geen lokale pijnlijkeheid. Wel zijn trillingen, bijvoorbeeld door kloppen op de voet, vaak erg pijnlijk, ongeacht waar. Röntgenonderzoek moet uitwijzen wat de precieze oorzaak is van deze kreupelheid. Van de botten in de ondervoet is het hoefbeen het vaakst betrokken in een fractuur of fissuur. Deze kan heel eenvoudig (een scheurtje, zonder betrokkenheid met het hoefgewricht) zijn of heel gecompliceerd (meerdere stukken, met fractuurlijnen waarbij ook het hoefgewricht is betrokken). Het spreekt voor zich dat de kans op herstel afhankelijk is van de aard van de fractuur. Een goed voorbeeld uit de praktijk van afgelopen maand is het volgende. Een collega werd geroepen bij een Quarter Horse dat heel kreupel uit de wei werd gehaald. Hoewel de collega in eerste instantie dacht aan een acute hoefzweer, kon hij deze ondanks zorgvuldig onderzoek niet direct vinden. Besloten werd om het paard de dag erop aan te bieden bij onze kliniek voor nader onderzoek.



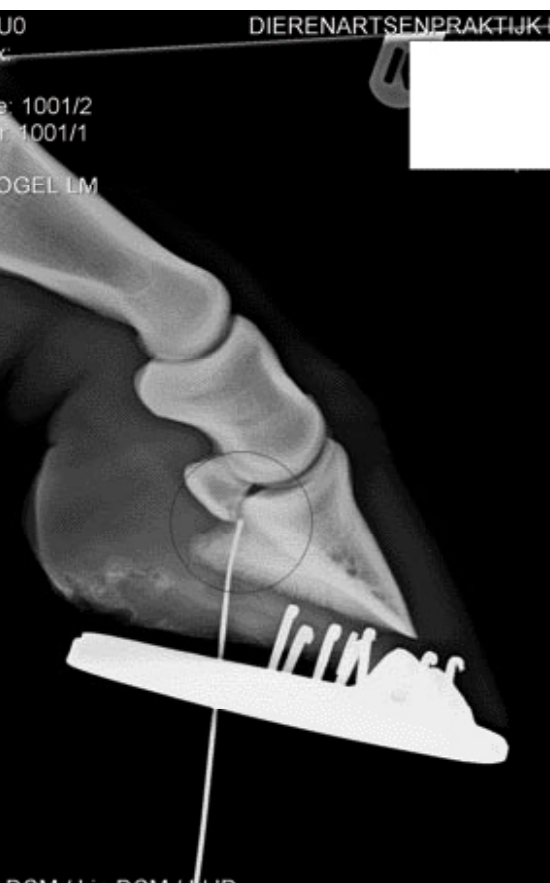Een straalbeenfractuur ontstaat meestal door met een klap ongelukkig neerkomen op een steen en geeft acuut een ernstige kreupelheid ('op 3 benen').

Daar aangekomen bleek de kreupelheid nog altijd zeer ernstig te zijn. Op de röntgenfoto's werd de oorzaak duidelijk: het straalbeen was compleet middendoor gebroken. Er was geen verplaatsing, maar de fractuurlijn was duidelijk zichtbaar. De behandeling is afwachtend. Boxrust moet genezing brengen, aangezien er geen goede chirurgische methode is om twee botdelen aan elkaar vast te zetten. De hoefschoen belemmert een goede benadering van de fractuur. Er is gekozen voor een ijzer met meerdere zijlippen om de beweeglijkheid in het fractuurgebied te minimaliseren. De eigenaar moet er rekening mee houden dat de prognose voor gebruik in de sport niet echt goed is.

### Besluit

Bij een acuut ernstig kreupel paard is een zoolzweer of hoefontsteking vaak de oorzaak. Deze aandoening komt geregeld voor en is normaliter goed te behandelen. Indien sprake is van nageltred, moet altijd een dierenarts geconsulteerd worden. Fracturen en fissuren in de ondervoet komen gelukkig zelden voor, maar worden nogal eens te laat geconstateerd. Bij een acuut kreupel paard doet u er verstandig aan om direct een dierenarts te bellen. |

Hans van Gils begint volgende maand met de bespreking van exotische ziekten. In deel I piroplasmose en andere teekgerelateerde aandoeningen.



Bij nageltred is op een röntgenfoto met behulp van een steriele sondeernaald richting en diepte van het steekkanaal na te gaan.